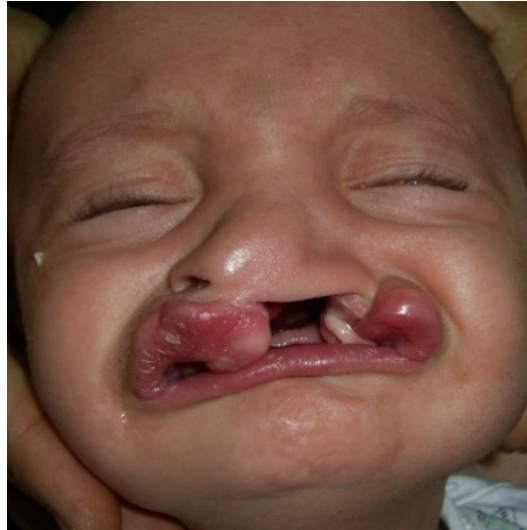


إغلاق شق شفة ثنائي الجانب على مرحلتين – Two Stages Bi-Lateral Cleft Lip Closure

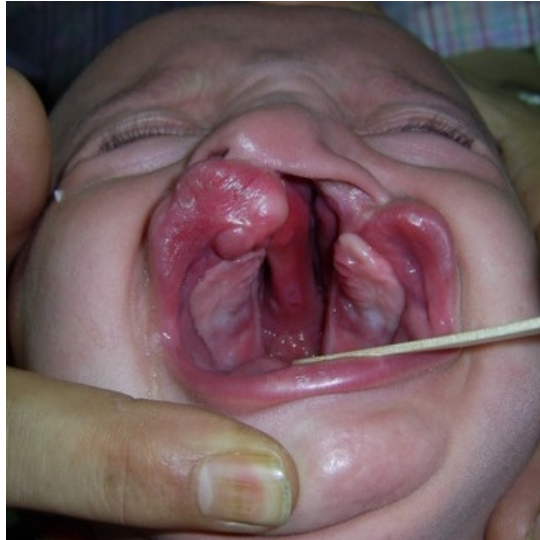A 7 month-old patient with Bilateral Cleft Lip & Palate. The right lip cleft was closed by another surgeon in the 3 month-old. Because of the delayed closure of the left side of the cleft, a shift of the Prelabium toward the closed side was happened, worsening the case



**المريض /ع.ش / ٧ أشهر، مصاب بشق شفة
وقبة حنك ثنائي الجانب، تم إجراء رد
للطرف الأيمن للشفة بعمر ٣ أشهر، و
بسبب التأخر في إجراء الطرف الثاني
حصل إزاحة للنثرة باتجاه الطرف الذي
تم إغلاقه مما زاد الحالة سوء**

إغلاق شق شفة ثنائي الجانب على مرحلتين – Two Stages Bi-Lateral Cleft Lip Closure

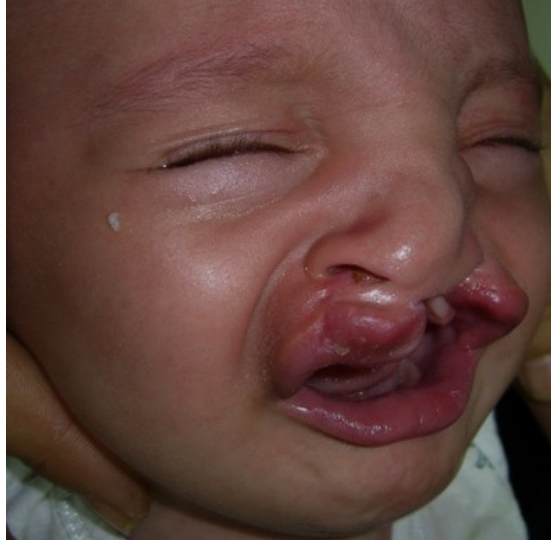Intra-Oral View of the hole cleft.
Note the Shift of the Premaxilla
accompanying the prelabium
toward the closed right cleft



منظر داخل فموي لكامل الشق. لاحظ
الإزاحة الحاصلة للحنك الأمامي (الفقم)
باتجاه الطرف الذي تم إغلاقه سابقاً

إغلاق شق شفة ثنائي الجانب على مرحلتين – Two Stages Bi-Lateral Cleft Lip Closure

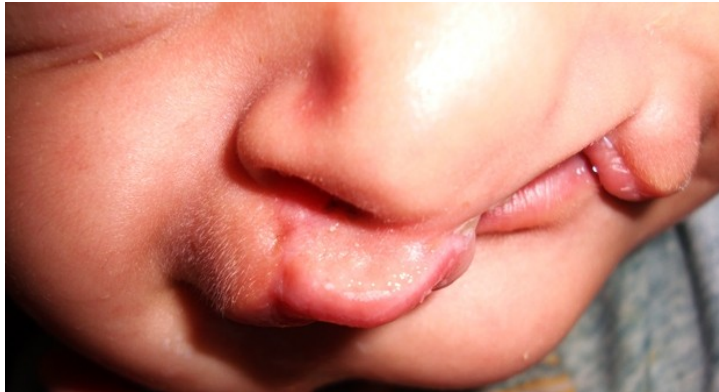Note the Inclination of the Nasal Cartilages and the Columella to the right side



لاحظ الميلان الحاصل في غضاريف الأنف
ووضع العميد الأنفي بالنسبة للشفة في
الطرف الأيمن

إغلاق شق شفة ثنائي الجانب على مرحلتين – Two Stages Bi-Lateral Cleft Lip Closure

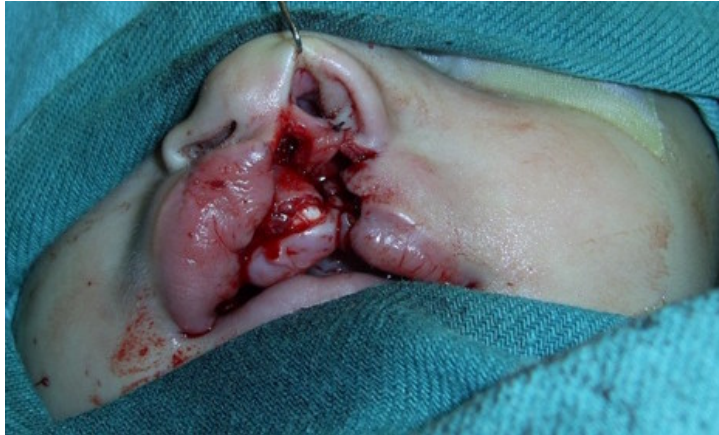Superior view of the left side of the lip demonstrating the scar, contraction and dis-coincidence in the red labium line area because the use of the linear Lip Adhesion Teqniue



**منظر علوي للطرف الأيمن للشفة
يظهر الندبة المتشكلة والشر
الحاصل عند أحمر الشفاه بسبب
تكنيك الرد الخطي المستخدم سابقا**

إغلاق شق شفة ثنائي الجانب على مرحلتين – Two Stages Bi-Lateral Cleft Lip Closure

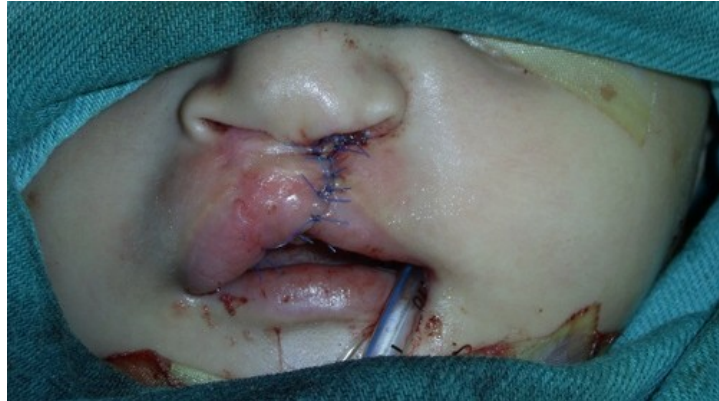Intra-Operative view demonstrating the Millard Technique, Dissection of the Orbicularis Oris, and the formation of the Nasal Floor



صورة أثناء العمل الجراحي بعد
تشكيل الشرائح حسب طريقة
ميلارد وتسليخ العضلة الدويرية
الفموية وتشكيل قاع الأنف على
طبقتين

إغلاق شق شفة ثنائي الجانب على مرحلتين – Two Stages Bi-Lateral Cleft Lip Closure

Post-Operative View of the Patient after final Suturing



صورة للمريض في نهاية العمل
الجراحي بعد إتمام الخياطة
النهائية